

DOI: 10.5152/jarem.2019.2223

Manuscript Type: Original Article

Turkish Title: Üst Servikal Vertebra Fraktürlerinde HALO Vest Tedavisi

Turkish Running Head: HALO Vest Tedavisi

Title: HALO Vest Treatment of Upper Cervical Vertebral Fracture

Running Head: HALO Vest Treatment

Authors: Serhat Yıldızhan, Mehmet Gazi Boyacı

Institution: Afyonkarahisar Sağlık Bilimleri Üniversitesi Tıp Fakültesi, Beyin Cerrahisi Anabilim Dalı, Afyonkarahisar, Türkiye

Address for Correspondence: Serhat Yıldızhan

E-mail: serhatyildizhan07@gmail.com

Received: 18.06.2018

Accepted: 20.09.2018

Cite this article as: Yıldızhan S, Boyacı MG. HALO Vest Treatment of Upper Cervical Vertebral Fracture. JAREM 2019; DOI: 10.5152/jarem.2019.2223

This article has been accepted for publication and undergone full peer review but has not been through the copyediting, typesetting, pagination and proofreading process, which may lead to differences between this version and the Version of Record. Please cite this article as: Yıldızhan S, Boyacı MG. HALO Vest Treatment of Upper Cervical Vertebral Fracture. JAREM 2019; DOI: 10.5152/jarem.2019.2223.

©Copyright 2019 by University of Health Sciences Gaziosmanpaşa Taksim Training and Research Hospital. - Available online at www.jarem.org

ÖZ

Amaç: Spinal travmalar ve servikal fraktürler ileri yaş hasta popülasyonunda mortalite ve morbiditenin en sık nedenlerinden birisidir. Cerrahi girişimler hastaların yaşı ve ek hastalıklar nedeniyle yüksek oranlarda komplikasyon ile sonuçlanabilir. Çalışmamızda üst servikal C1 ve C2 vertebra fraktürü sonrasında HALO Vest uygulanan hastaların uzun dönem takip sonrası sonuçlarını araştırdık.

Yöntemler: Çalışmamızda 2013-2017 yılları arasında meydana gelen herhangi bir travma sonrası servikal C1 ve C2 vertebra fraktürü nedeniyle kliniğimizde HALO Vest uygulanan 20'si erkek 10'u kadın toplam 30 hasta incelendi. Enfeksiyon, doğumsal anomali veya malignite sonrası fraktür gelişen hastalar çalışmaya dahil edilmedi. Hastalar Bilgisayarlı Tomografi ve fleksiyon-ekstansiyon grafi ile radyolojik olarak takip edildi. Füzyon gelişen hastaların cihazı çıkarıldı.

Bulgular: HALO Vest cihazı takılan toplam 30 hastanın 2 tanesinde izole C1 fraktürü, 6 tanesinde C1+ C2 odontoid Tip 2 fraktürü, 16 tanesinde izole odontoid fraktürü, 2 tanesinde C2 massa lateralis fraktürü, 4 tanesinde Hangman fraktürü mevcuttu. Hastalar HALO Vest immobilizasyon cihazı ile ortalama 15 hafta (10-22 hafta) takip edildi. Takipler sonucunda 22 hastada tam füzyon, kalan 8 hastada ise farklı nedenlerden dolayı kısmi füzyon geliştiği saptandı. HALO Vest çıkarılan hastalar Philedelphia servikal collar ile takip edildi. 5 hastada enfeksiyon gelişti. 1 hastanın çivi yerleri değiştirildi.

This article has been accepted for publication and undergone full peer review but has not been through the copyediting, typesetting, pagination and proofreading process, which may lead to differences between this version and the Version of Record. Please cite this article as: Yıldızhan S, Boyacı MG. HALO Vest Treatment of Upper Cervical Vertebral Fracture. JAREM 2019; DOI: 10.5152/jarem.2019.2223.

©Copyright 2019 by University of Health Sciences Gaziosmanpaşa Taksim Training and Research Hospital. - Available online at www.jarem.org

Sonuç: Üst Servikal vertebra fraktürlerinde seçilmiş uygun hastalarda HALO Vest cihazı uygulaması hasta açısından çeşitli zorluklar oluştursada son derece güvenilir ve etkili bir tedavi yöntemidir.

Anahtar kelimeler: Travma, üst servikal fraktürler, HALO vest immobilizasyon, füzyon

ABSTRACT

Objective: Spinal trauma and cervical fractures are one of the most common causes of mortality and morbidity in the elderly patient population. Surgical interventions can result in high rates of complications due to age of the patients and additional diseases. In our study, we investigated the long-term follow-up results of patients who applied HALO Vest after upper cervical C1 and C2 vertebral fractures.

Methods: A total of 30 patients (20 female, 10 male) who underwent HALO Vest in our clinic due to fractures of the cervical C1 and C2 vertebrae after any trauma between 2013 and 2017 were studied. Patients who developed infection, congenital anomaly, or post-malignancy fracture were not included in the study. Patients were followed up by computed tomography and flexion-extension radiographies radiographically. The device of fusion patients was removed.

Results: There were 2 isolated C1 fractures, 6 C1 + C2 odontoid Type 2 fractures, 16 isolated odontoid fractures, 2 C2 massa lateralis fractures, and 4 Hangman fractures in a total of 30 patients in HALO Vest device. Patients were followed for an average of 15 weeks (10-

This article has been accepted for publication and undergone full peer review but has not been through the copyediting, typesetting, pagination and proofreading process, which may lead to differences between this version and the Version of Record. Please cite this article as: Yıldızhan S, Boyacı MG. HALO Vest Treatment of Upper Cervical Vertebral Fracture. JAREM 2019; DOI: 10.5152/jarem.2019.2223.

©Copyright 2019 by University of Health Sciences Gaziosmanpaşa Taksim Training and Research Hospital. - Available online at www.jarem.org

22 weeks) with the HALO Vest immobilization device. As a result, full fusion in 22 patients and partial fusion in 8 remaining patients due to different reasons were found. HALO Vest patients were followed up with Philadelphia cervical collar. Infection occurred in 5 patients. 1 patient's nail positions were changed.

Conclusion: The application of HALO Vest device in the selected patients who are selected in the upper cervical vertebra fractures is a very reliable and effective treatment method for various difficulties in terms of the patient.

Keywords: Trauma, upper cervical fractures, HALO vest immobilization, fusion

GİRİŞ

Günümüzde mortalite ve morbitidenin en sık nedenlerinden birisi spinal travmalar ve buna bağlı olarak gelişen servikal fraktürlerdir. Servikal fraktürler spinal travmaların %60'ından fazlasını oluşturmaktadır (1). Akut servikal kırıkların yaklaşık olarak %2-15 arası C1 seviyesinde, %17-25 arası da C2 seviyesinde görülmektedir (2). C1-C2 kombine kırıkları da tüm servikal kırıkların %3'ünü oluşturmaktadır (3). Crutchfield 1933 yılında iskelet traksiyon aletini spinal travmalarda kullanarak bu alandaki modern tedaviyi başlatmıştır (1). Servikal fraktürlerin tedavisinde o günden bu yana birçok tedavi önerilmekle birlikte hala tam bir fikir birliğine varılamamıştır. Günümüzde uygulanan konservatif tedavi yöntemleri; rijid servikal ortez, servikotorasik ortez (Minerva) ve HALO Vest immobilizasyon yöntemidir. Bu

This article has been accepted for publication and undergone full peer review but has not been through the copyediting, typesetting, pagination and proofreading process, which may lead to differences between this version and the Version of Record. Please cite this article as: Yıldızhan S, Boyacı MG. HALO Vest Treatment of Upper Cervical Vertebral Fracture. JAREM 2019; DOI: 10.5152/jarem.2019.2223.

©Copyright 2019 by University of Health Sciences Gaziosmanpaşa Taksim Training and Research Hospital. - Available online at www.jarem.org

yöntemler arasında en sık kullanılan yöntem olan HALO Vest uygulaması, ilk kez 1959 yılında Perry ve Nickel tarafından kullanılmıştır (4). HALO Vest cihazının giderek daha yaygın bir şekilde kullanılma nedenleri olarak daha rijid bir immobilizasyon-denge sağlaması, kolay uygulanabilir olması, hastanın yatağa bağımlılığının ve hastanede kalış süresinin azaltılması ile boyuna istenilen pozisyonun verilebilmesi sayılabilir.

Atlas (C1) fraktürleri 4 gruba ayrılır. Bunlar; C1 arka arkus fraktürü, C1 massa lateralis fraktürü, C1 ön arkusunun transvers fraktürü (Jefferson fraktürü) ve C1 ön arkusunun horizontal fraktürüdür. İzole C1 fraktürlerinde external immobilizasyon yeterli iken AP grafide massa lateralislerin 7 mm üzerinde yer değiştirdiği olgularda C1-C2 füzyona ihtiyaç vardır.

Servikal odontoid fraktür sınıflandırmasında günümüzde en çok kullanılan yöntem Anderson D'Alonzo yöntemidir. Buna göre odontoid fraktürler 3 gruba ayrılır.

Tip 1: Transvers ligamanın üstünden dens ucunda oluşan oblik avulsiyon kırıklarıdır. Nadir olarak görülür ve genellikle stabil kırıklardır.

Tip 2: Odontoid çıkıntının kaidesinde oluşan kırıklardır. En sık olarak görülen kırık tipidir. Büyük oranda instabil kırıklardır.

Tip 3: Kırık hattının odontoid kaidesinden aksis gövdesine doğru ilerlemesidir. Bazı tip 3 kırıkları densin kaidesinden kırıklar ile birlikte kaideye uzanan kırık parçaları bulunabilir bu tip kırıklar tip 2A kırıkları olarak değerlendirilir. Tipik tip 3 kırıkları ortezler ile tedavi edilebilirler. Kırık hattı aksis üst eklem yüzeyini etkilemiş ise tip 3 kırığı olarak tanımlanırlar.

This article has been accepted for publication and undergone full peer review but has not been through the copyediting, typesetting, pagination and proofreading process, which may lead to differences between this version and the Version of Record. Please cite this article as: Yıldızhan S, Boyacı MG. HALO Vest Treatment of Upper Cervical Vertebral Fracture. JAREM 2019; DOI: 10.5152/jarem.2019.2223.

©Copyright 2019 by University of Health Sciences Gaziosmanpaşa Taksim Training and Research Hospital. - Available online at www.jarem.org

YÖNTEMLER

Bu çalışmaya 1 Ocak 2013 ile 31 Aralık 2017 yılları arasında kliniğimizde üst servikal fraktür nedeniyle takip edilen ve HALO Vest immobilizasyon cihazı takılan toplam 30 hasta alındı. Çalışma için Üniversite Klinik Araştırmalar Etik Kurulundan 03.02.2017 tarih ve 2017/2-40 sayılı karar ile izin alınmıştır. Hastalardan sözlü onam alınmıştır. Hastalarda trafik kazası veya düşme sonrası servikal fraktür gelişmesi kriteri arandı. Bunun dışında malignansi, konjenital anomali veya enfeksiyonlar sonrası gelişen üst servikal vertebra fraktürlü hastalar çalışmaya dahil edilmedi. Başvuru sonrasında tüm hastalara Direkt Grafi (DG), Bilgisayarlı Tomografi (BT) ve Manyetik Rezonans Görüntüleme (MRG) yapıldı. Hastalara ameliyathane şartlarında skopi ile kontrol edilerek Halo Vest cihazı usulüne uygun bir şekilde takıldı. Hastalar HALO Vest cihazı ile ortalama 15 hafta (10-22 hafta) takip edildi. Takipler sırasında 1., 4., 6., 8., 10., 12. haftalarda hastalar klinik ve radyolojik olarak değerlendirildi. Takipler sırasında 10. haftadan itibaren füzyon geliştiğine kanaat getirilen hastaların cihazı sökülerek Philedelphia servikal collar ile 4 hafta daha takip edildi. Philedelphia collar ile takipler esnasında füzyon oluştuğuna karar verilen hastaların boyunlukları çıkarıldı. Füzyon oluştuğu kanaatine; klinik değerlendirmede hastaların şikayetleri ve servikal bölgede hassasiyet olup olmaması; radyolojik olarak ise fraktür hattı boyunca trabekülasyon olması ve fraktür hattının radyolojik olarak izlenmemesi ile varıldı.

İstatistiksel Analiz

Tanımlayıcı istatistiksel analizler Statistical Package for Social Sciences versiyon 22.0 (IBM, New York, ABD) yazılımı kullanılarak gerçekleştirildi. Normal dağılım gösteren parametrik

This article has been accepted for publication and undergone full peer review but has not been through the copyediting, typesetting, pagination and proofreading process, which may lead to differences between this version and the Version of Record. Please cite this article as: Yıldızhan S, Boyacı MG. HALO Vest Treatment of Upper Cervical Vertebral Fracture. JAREM 2019; DOI: 10.5152/jarem.2019.2223.

©Copyright 2019 by University of Health Sciences Gaziosmanpaşa Taksim Training and Research Hospital. - Available online at www.jarem.org

veriler için ortalama (aralık), normal dağılım gösteremeyen parametrik veriler için ortanca (aralık) ve parametrik olmayan veriler için yüzde değerleri kullanıldı.

HALO Vest Uygulaması

Hasta ameliyat masasında supin pozisyonuna getirildi. Saçlı deri temizliği povidin iyot ile yapıldıktan sonra HALO Vest'in çivili başlıklarının geleceği yerlere lokal anestezi uygulandı. Ön çiviler, orbital rimin 1 cm üstünde ve orbitanın lateralinin 2/3 üst tarafına gelecek şekilde anterolateral olarak, arka çiviler ise ön çivilerin ters tarafına kraniumla temas edecek şekilde yerleştirildi. Skopi ile servikal dizilim kontrol edilerek uygun pozisyonda halo ring kısmı alt ceket ile birleştirildi ve kranial çiviler 6-8 libre olacak şekilde sıkıldı. Skopi ile tekrar kontrol edilerek servikal dizilimin düzeldiği izlendikten sonra işlem sonlandırıldı.

BULGULAR

Kliniğimizde 2013-2017 yılları arasında spinal travma sonrası üst servikal vertebra fraktürü gelişen ve HALO Vest immobilizasyon cihazı takılan 20'si erkek 10'si bayan toplam 30 hasta incelendi. Toplam 30 hastanın 2 tanesinde izole C1 fraktürü, 6 tanesinde C1+ C2 odontoid Tip 2 fraktürü, 16 tanesinde izole odontoid fraktürü, 2 tanesinde C2 massa lateralis fraktürü, 4 tanesinde Hangman fraktürü mevcuttu. Çalışmada değerlendirilen hastaların yaşları 29-89 arasında (ortalama 60) idi. Hastaların etyolojisine bakıldığında 16 tanesinde araç içi trafik kazası, 8 tanesinde yüksekten düşme, 4 tanesinde başına sert bir cisim düşmesi (iş kazası), 2 tanesinde ise kendi yüksekliğinden düşme sonucu fraktür geliştiği tespit edildi. Yapılan nörolojik muayene sonucunda 8 hastada kuvvet kaybı olduğu görüldü. Bu kuvvet kaybı; 5 hastada sağ üst ekstremitede hafif parezi, 3 hastada da sol üst ekstremitede hafif parezi

This article has been accepted for publication and undergone full peer review but has not been through the copyediting, typesetting, pagination and proofreading process, which may lead to differences between this version and the Version of Record. Please cite this article as: Yıldızhan S, Boyacı MG. HALO Vest Treatment of Upper Cervical Vertebral Fracture. JAREM 2019; DOI: 10.5152/jarem.2019.2223.

©Copyright 2019 by University of Health Sciences Gaziosmanpaşa Taksim Training and Research Hospital. - Available online at www.jarem.org

şeklinde idi. Halo Vest uygulamasından sonra bu hastalarda kısmi düzelme izlendi. Monoparazisi bulunan bu sekiz hasta taburculuk sonrası Fizik Tedavi ve Rehabilitasyon Bölümü'ne yönlendirildi. 30 hastanın 6 tanesinde (%20) takipler sırasında çivi yerinde enfeksiyon izlenmesi üzerine bu hastalara sistemik ve lokal antibiyotik tedavisi başlandı. 5 hastada uygulanan tedavi ile enfeksiyon düzeldi 1 hastada enfeksiyon bulgularında düzelme olmaması üzerine çivi yerleri değiştirildi ve enfeksiyon olan bölge debride edildi.

HALO Vest uygulanan 30 hastanın 22 tanesinde klinik ve radyolojik olarak yeterli miktarda füzyon oluştuğu kabul edildi (Resim 1). Radyolojik olarak füzyon oluştuğunun kabul edilme kriterleri ise fraktür hattının görülmemesi, fleksiyon-ekstansiyon grafilinde hareket olmaması ve fraktür hattında trabekülasyon oluşmasıdır. Füzyonun meydana gelmesi 10 hastada 12.haftada, 6 hastada 14.haftada, 2 hastada 16. haftada, 2 hastada 18.haftada ve 2 hastada da 20.haftada oldu. Bu hastalarda ortalama füzyon süresi 14,4 haftaydı. Füzyon gerçekleşmeyen 8 hastaya cerrahi önerildi (Resim 2). Cerrahi kabul etmeyen hastalar servikal philedelphia color ile takip edildi. Füzyon gerçekleşmeyen 8 hastanın 6 (%75) tanesi odontoid tip 2 fraktürü idi. Takipler sırasında bu 8 hastada radyolojik olarak füzyon izlenmemiş olmasına rağmen hastaların kliniğinde herhangi bir gerileme görülmedi. Füzyon gelişen hastalardan 16 tanesinde boyun ağrısı tamamen geçerken 4 tanesinde ise ağrıda büyük oranda azalma görüldü.

TARTIŞMA

Günümüzde spinal travmalar sonucu oluşan üst servikal vertebra yaralanmaları mortalite ve morbidite açısından hala çok büyük bir sorun teşkil etmektedir. Servikal fraktürler spinal

This article has been accepted for publication and undergone full peer review but has not been through the copyediting, typesetting, pagination and proofreading process, which may lead to differences between this version and the Version of Record. Please cite this article as: Yıldızhan S, Boyacı MG. HALO Vest Treatment of Upper Cervical Vertebral Fracture. JAREM 2019; DOI: 10.5152/jarem.2019.2223.

©Copyright 2019 by University of Health Sciences Gaziosmanpaşa Taksim Training and Research Hospital. - Available online at www.jarem.org

travmaların %60'ından fazlasını oluşturmaktadır (1). Akut servikal kırıkların yaklaşık olarak %2-15 arası C1 seviyesinde, %17-25 arası da C2 seviyesinde görülmektedir (2). C1-C2 kombine kırıkları da tüm servikal kırıkların %3'ünü oluşturmaktadır (3). Bu travmaya maruz kalan hastaların büyük çoğunluğunun çok ileri yaş grubunda olması, tedavi sürecinde yatağa bağımlılık ve hastanede kalma süresinin fazlalığı, bunun sonucunda gelişebilecek komplikasyonların (dekübit yaraları, eklem kontraktürleri ve kas atrofileri) varlığı ciddi bir sorundur. Son yıllarda popülerliği artan ve non-invaziv bir tedavi yöntemi olan HALO Vest uygulaması ile bu sıkıntılar büyük oranda ortadan kaldırılmıştır.

İzole Atlas fraktürlerinde 12 haftalık external immobilizasyon yeterli iken 7 mm üzerinde ayrılma olan massa lateralis fraktürlerinde C1-C2 füzyon gerekir.

Odontoid fraktürlerinde uygulanan Anderson D'Alonzo sınıflamasına göre tedavi seçenekleri tip 1 ve tip 3 kırıklarında eksternal immobilizasyon iken, tip 2 kırıklarında cerrahi daha ağır basmaktadır. Hastalardan odontoid tip 1 ve tip 3 fraktürü olanlara eksternal immobilizasyon önerildi, tip 2 fraktürde cerrahi önerildi. Cerrahi kabul etmeyen hastalara HALO-Vest takıldı.

Üst servikal vertebra fraktürlü hastalarda uygulanan HALO-Vest cihazı başarılı sonuçları olan ve güvenilir bir yöntemdir. Tek başına uygulanabileceği gibi cerrahi öncesi veya cerrahi sonrası da uygulanabilen yardımcı bir tedavi yöntemidir. HALO Vest cihazı ile rotasyon ve laterale eğilme çok iyi kontrol edilmekte ve üst servikal spinal bölgede fleksiyon ve ekstansiyon %75'e kadar engellenmektedir (5). Yine de bu cihaza rağmen %25-30 oranında servikal spinal hareketlerin olabileceği unutulmamalıdır.

HALO Vest uygulaması sonrasında füzyon oranı literatür de %67 ile 94 arası bildirilmiştir
This article has been accepted for publication and undergone full peer review but has not been through the copyediting, typesetting, pagination and proofreading process, which may lead to differences between this version and the Version of Record. Please cite this article as: Yıldızhan S, Boyacı MG. HALO Vest Treatment of Upper Cervical Vertebral Fracture. JAREM 2019; DOI: 10.5152/jarem.2019.2223.

©Copyright 2019 by University of Health Sciences Gaziosmanpaşa Taksim Training and Research Hospital. - Available online at www.jarem.org

(6). Bizim hastalarımızda işlem sonrası takiplerde füzyon oranı %73 bulunmuş olup literatürle uyumludur. HALO-Vest uygulaması ile kırık iyileşme süresi ortalama 3 ay olarak bildirilmekle birlikte yaşlı hastalarda bu süre 4 aya kadar uzayabilmektedir.

HALO Vest uygulamasında başarısızlık oranı literatürde %18 ile 85 arasında değişmektedir (5, 7). HALO Vest uygulamasında uzun dönem takipler sırasında başarısızlığa yol açabilecek temel problem çivi yerinde oluşabilecek sorunlardır. Bundan dolayı hastalar belirli zaman aralıklarında kontrol edilmeli; enfeksiyon oluşumu veya çivilerdeki gevşemenin tespit edilmesi ile gerekli müdahalenin vakit kaybedilmeden yapılması tedavinin başarılı olma şansını arttıracaktır. Yine radyolojik görüntülemelerde serbest disk veya kemik fragmanlarının olması, bilateral veya tek taraflı faset kilitlenmesinin olması durumunda da HALO Vest uygulaması başarısızlık ile sonuçlanabilir. Ciddi kaşektik ve morbid obez hastalar, skolyoz ve anikilozan spondilit gibi ciddi deformiteleri olan hastalar ile tetraplejik hastalarda da HALO Vest immobilizasyon cihazı uygulanmamalıdır (5).

Literatürde HALO-Vest uygulaması sonrası çeşitli komplikasyonlar bildirilmiştir. Bu komplikasyonlar; çivi gevşemesi ve yer değiştirmesi, çivi yerinde enfeksiyon ve penetresyon, HALO-Vest in ceketine bağlı bası yarası, supraorbital ve subratroklear sinir yaralanması, kafatası kırığı, yutkunma güçlüğü, miyozis, beyin omurilik sıvı fistülü, serebral hematoma ve beyin absesidir (8, 9). En sık görülen komplikasyon ise çivi gevşemesi ve çivi yerinde enfeksiyondur. Bizim çalışmamızda toplam 6 hastada (%20) çivi yerinde enfeksiyon görüldü ve topikal ve sistemik antibiyotik tedavi ile 5 hasta sorunsuz bir şekilde iyileşti. Bir hastada çivi yerleri değiştirilmek zorunda kalındı.

HALO-Vest uygulaması özellikle yaşlı hastalarda cihaza karşı uyumsuzluktan dolayı **This article has been accepted for publication and undergone full peer review but has not been through the copyediting, typesetting, pagination and proofreading process, which may lead to differences between this version and the Version of Record. Please cite this article as: Yıldızhan S, Boyacı MG. HALO Vest Treatment of Upper Cervical Vertebral Fracture. JAREM 2019; DOI: 10.5152/jarem.2019.2223.**

©Copyright 2019 by University of Health Sciences Gaziosmanpaşa Taksim Training and Research Hospital. - Available online at www.jarem.org

taşınması çok kolay bir yöntem değildir. Fakat bu yaş grubunda cerrahinin yol açabileceği sistemik yan etkilerini düşündüğümüzde iyi bir alternatif tedavi seçeneğidir. HALO-Vest tedavisinin başarısı cihazın uygun endikasyonda ve gerekli hastalarda kullanılması ile doğru orantılıdır. Özellikle izole C1 fraktürü ve odontoid Tip 1 fraktürlerde füzyon oranı yüksek iken, odontoid Tip 2 fraktürlerde füzyon oranı düşmektedir. Bizim çalışmamızda da füzyon oluşmayan 8 hastanın 6 tanesini odontoid tip 2 fraktürler oluşturmaktaydı.

SONUÇ

HALO-Vest uygulaması uygun endikasyon ile kullanıldığında üst servikal vertebra fraktürlerinde acil redüksiyon ve immobilizasyon gerektiğinde tek başına güvenle kullanılacak bir konservatif tedavi metodu olmakla birlikte cerrahiye ek olarak da uygulanabilir. Özellikle odontoid tip 2 fraktürlerde cerrahi seçenek akılda tutulmalıdır.

KAYNAKLAR

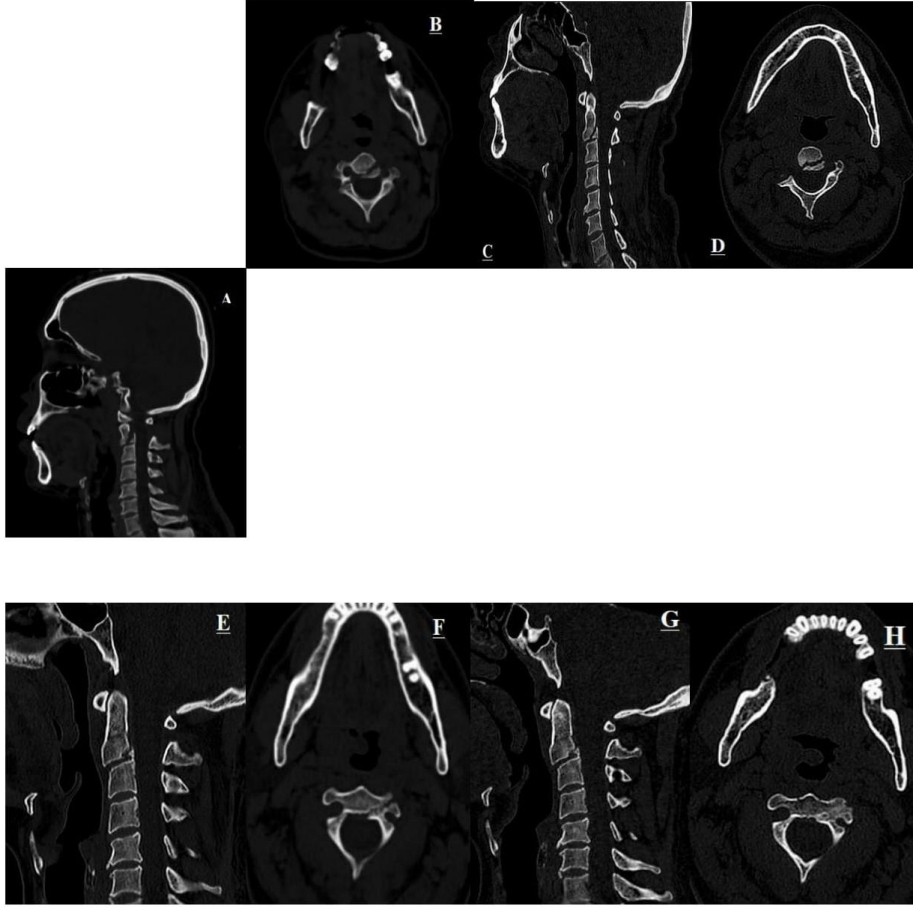
1. Shin JJ, Kim SJ, Kim TH, et al. Optimal use of the halo- vest orthosis for upper cervical spine injuries. *Yonsei Med J* 2010;51:648-652.
2. Longo UG, Denaro L, Campi S, et al. Upper cervical spine injuries: indications and limits of the conservative management in Halo vest. A systematic review of efficacy and safety. *Injury* 2010;41:1127-1135.
3. Dickman CA, Hadley MN, Browner C, Sonntag VK. Neurosurgical management of acute atlas-axis combination fractures. A review of 25 cases. *J Neurosurgery* 1989;70:45-49.
4. Perry J, Nickel VL. Total cervical fusion for neck paralysis. *J Bone Joint Surg* 1959;41:37-60.

This article has been accepted for publication and undergone full peer review but has not been through the copyediting, typesetting, pagination and proofreading process, which may lead to differences between this version and the Version of Record. Please cite this article as: Yıldızhan S, Boyacı MG. HALO Vest Treatment of Upper Cervical Vertebral Fracture. *JAREM* 2019; DOI: 10.5152/jarem.2019.2223.

5. Lauweryns P. Role of conservative treatment of cervical spine injuries. *Eur Spine J* 2010;19 (Suppl 1):523- 526.
6. Vieweg U, Schultheiss R. A review of halo vest treatment of upper cervical spine injuries. *Arch Orthop Trauma Surg* 2001;121:50-55.
7. Majercik S, Tashjian RZ, Biffi WL, et al. Halo vest immobilization in the elderly: a death sentence? *J Trauma* 2005;59:350-356.
8. Garfin SR, Botte MJ, Waters RL, Nickel VL. Complications in the use of the halo fixation device. *J Bone Joint Surg Am* 1986;68:320-325.
9. Bransford RJ, Stevens DW, Uyeji S, et al. Halo Vest treatment of cervical spine injuries. *Spine* 2009;34:1561-1566.

This article has been accepted for publication and undergone full peer review but has not been through the copyediting, typesetting, pagination and proofreading process, which may lead to differences between this version and the Version of Record. Please cite this article as: Yıldızhan S, Boyacı MG. HALO Vest Treatment of Upper Cervical Vertebral Fracture. *JAREM* 2019; DOI: 10.5152/jarem.2019.2223.

©Copyright 2019 by University of Health Sciences Gaziosmanpaşa Taksim Training and Research Hospital. - Available online at www.jarem.org

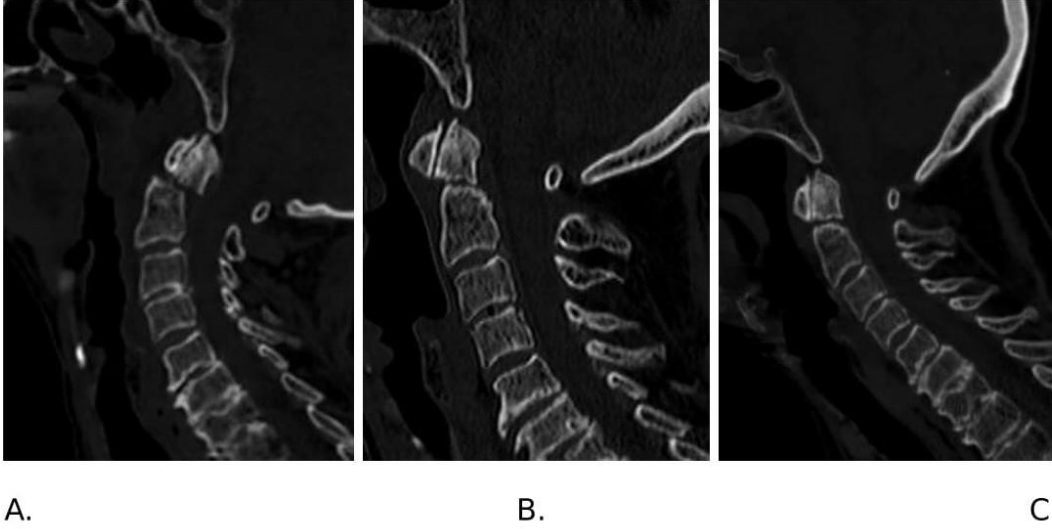


Resim 1. 35 yaş erkek hasta, Nörolojik defisit yok

A. B. Servikal BT C2 fraktür preop; C.D. Halo sonrası 1.ay kontrol BT; E.F. Halo sonrası 3.ay kontrol BT; G.H. Halo sonrası 4.ay kontrol BT

This article has been accepted for publication and undergone full peer review but has not been through the copyediting, typesetting, pagination and proofreading process, which may lead to differences between this version and the Version of Record. Please cite this article as: Yıldızhan S, Boyacı MG. HALO Vest Treatment of Upper Cervical Vertebral Fracture. JAREM 2019; DOI: 10.5152/jarem.2019.2223.

©Copyright 2019 by University of Health Sciences Gaziosmanpaşa Taksim Training and Research Hospital. - Available online at www.jarem.org



Resim 2. 65 yaş bayan hasta, Nörolojik defisit yok

Servikal BT C2 fraktür preop (A); Halo sonrası 1.ay kontrol BT (B); Halo sonrası 3.ay kontrol BT (C).

This article has been accepted for publication and undergone full peer review but has not been through the copyediting, typesetting, pagination and proofreading process, which may lead to differences between this version and the Version of Record. Please cite this article as: Yıldızhan S, Boyacı MG. HALO Vest Treatment of Upper Cervical Vertebral Fracture. JAREM 2019; DOI: 10.5152/jarem.2019.2223.

©Copyright 2019 by University of Health Sciences Gaziosmanpaşa Taksim Training and Research Hospital. - Available online at www.jarem.org