



Nadir Lokalizasyonlu Malign Glomus Tümörü

Malignant Glomus Tumour with A Rare Localization

Elife Kimiloğlu¹ , Fatih Alper Ahlatcı² , Ayşenur Akyıldız İğdem¹ , Nusret Erdoğan¹ , Özgecan Gündoğar¹ 

¹Sağlık Bilimleri Üniversitesi Gaziosmanpaşa Taksim Eğitim ve Araştırma Hastanesi, Tıbbi Patoloji Kliniği, İstanbul, Türkiye

²Çorlu Devlet Hastanesi, Tıbbi Patoloji Kliniği, Tekirdağ, Türkiye

Cite this article as: Kimiloğlu E, Ahlatcı FA, Akyıldız İğdem A, Erdoğan N, Gündoğar Ö. Malignant Glomus Tumour with A Rare Localization: Case Report. JAREM 2018; 8: 50-1.

ÖZ

Glomus tümörü, glomus hücreleri olarak adlandırılan termoregülasyondan sorumlu modifiye düz kas hücrelerinin bir hat boyunca farklılaşması sonucu meydana gelen bir mezankimal tümördür. Bu tümörler yumuşak doku tümörlerinin %2'den az bir kısmını oluştururlar. Vücudun tüm bölümlerinde görülmekle beraber %80'i üst ekstremitelerde yerleşirler ve bunların da %75'i el parmağındaki tırnak yatağında lokalizedir. Malign glomus tümörleri ise oldukça nadir olup glomus tümörlerinin %1'ini oluştururlar ve genellikle lokal infiltrasyonla seyrederek. Olgumuz patella yerleşimli bir malign glomus tümörü olup nadir görülen lokalizasyonda olması ve tedavi sonrası nüks gelişmesi nedeniyle literatür eşliğinde sunulmuştur.

Anahtar kelimeler: Glomus tümörü, patella, nüks

ABSTRACT

Glomus tumor is a mesenchymal tumor that results from differentiation of modified smooth muscle cells responsible of thermoregulation. They account for <2% of soft tissue tumors. Although these tumors are found in all body parts, 80% of them are placed in the upper extremities and 75% of them are located beneath finger nails. Malignant glomus tumor, which mostly shows local infiltration, is very rare accounting for 1% of total glomus tumors. Our case, which describes a malignant glomus tumor localized in patella, is presented and discussed because of its rare location and posttreatment recurrence

Keywords: Glomus tumor, patella, recurrence

ORCID IDs of the authors: E.K. 0000 0002 2708 1272; F.A.A. 0000 0002 2287 7749; A.A.İ. 0000 0002 3047 1546; N.E. 0000 0002 2524 2343; Ö.G. 0000 0003 3075 6063

GİRİŞ

Glomus tümörü, glomus hücreleri olarak adlandırılan termoregülasyondan sorumlu düz kas hücrelerinden meydana gelen bir mezankimal tümördür (1). İlk olarak 1924 yılında Masson tarafından tanımlanmıştır (2). Glomus tümörleri yumuşak doku tümörlerinin %2'den az bir kısmını oluştururlar (3). Dördüncü ve beşinci dekatta sık görülmelerine karşın her yaş grubunda görülebilirler. Klinik olarak genellikle 1 cm'den küçük kırmızı, mavi-mor renkli lezyonlardır. Soğuğa duyarlılık, noktasal hassasiyet ve paroksizmal ağrı bu tümörlerin en önemli özellikleridir (4). Genellikle subungual yerleşim gösteren glomus tümörlerinde parmak dışı yerleşim seyrek olup ayak, ayak bileği, diz, kalça, uyluk, toraks, sakrum, ve koksikte olgular bildirilmiştir (5). Malign glomus tümörü ise oldukça nadir görülür. Glomus tümörlerinin %1'ini kapsar ve genellikle lokal infiltrasyonla seyrederek (6, 7). Cerrahi sonrası lokal nüks genel itibarıyla %10 olarak bildirilmiş ve genellikle yetersiz eksizeyona bağlanmıştır (8). Bu yazıda patella yerleşimli malign glomus tümörü olgusu nadir görülen lokalizasyonda olması ve tedavi sonrası nüks gelişmesi nedeniyle literatür eşliğinde sunulmuştur.

OLGU SUNUMU

Otuz bir yaşında erkek hasta, sağ dizinde ağrı nedeniyle kliniğe başvurdu. Hastanın 2 yıl öncesinde aynı şikayetler ile başvurusu sonu-

cunda yapılan açık biopsisi "iğsi hücreli mezankimal tümör" olarak raporlanmış olup iki ay sonrasında yapılan rezeksiyon ve patella rekonstrüksiyon operasyonu sonrası "lenfovasküler proliferasyon, iltihabi granülasyon dokusu. Rezidü tümör görülmedi, cerrahi sınırlarda tümör görülmedi." şeklinde raporlanmıştır. Yeni başvurusunda fizik muayenede sağ dizde 110° sonrası ağırlı fleksiyon ve palpasyonda hassasiyet, aynı lokalizasyonda kitle izlendi. Yapılan eksizyonel biopsi sonucu makroskopik olarak 2x3 cm ölçüsünde kitle mevcuttu. Kitlenin mikroskopik incelemesinde çeşitli boyutlarda vasküler yapılar ile çevrilmiş, eozinofilik sitoplazmalı, oval-yuvarlak nükleuslu, geniş ve tek nükleollere sahip, poligon ve oval görünümüne sahip hücre adalarından oluştuğu izlendi. Bu hücreler sitolojik atipi ve mitotik aktivite içermektedir (Resim 1). İmmunohistokimyasal olarak uygulanan Vimentin ve Düz Kas Aktin ile tümör hücrelerinde pozitif reaksiyon izlenmiş olup Pansitokeratin, Karsinoembriyonik Antijen, Desmin ile tümör hücrelerinde reaksiyon izlenmedi (Resim 2). Olgu klinik, morfolojik ve immunohistokimyasal bulgular eşliğinde malign glomus tümörü lehine değerlendirilmiştir. Hastadan burada yayımlanmak üzere ve olgu sunumu yapılmasına dair onam alınmıştır.

TARTIŞMA

Glomus tümörleri yumuşak doku tümörlerinin az bir kısmını oluştururlar, soliter veya multisentrik olabilirler ve malign glomus tümörleri ise oldukça nadirdir. Genellikle subungual yerleşim gösteren glomus

Bu olgu 23 Ulusal Patoloji Kongresi'nde yayınlanmıştır, 6-10 Kasım 2013, Çeşme, Türkiye.

This case was presented at the 23rd Congress of Pathology, 6-10 December 2013, Çeşme, Turkey.



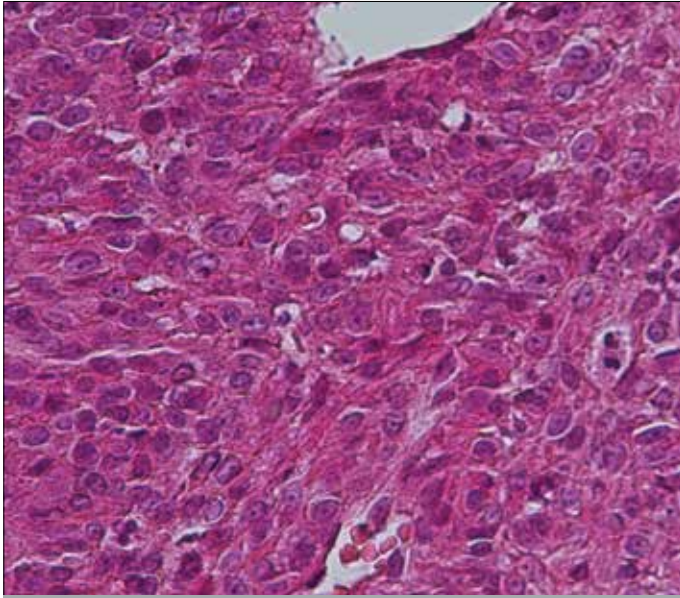
Yazışma Adresi / Address for Correspondence: Elife Kimiloğlu,
E-posta: elife.sahan@gmail.com

Geliş Tarihi / Received Date: 09.11.2016 Kabul Tarihi / Accepted Date: 26.05.2017

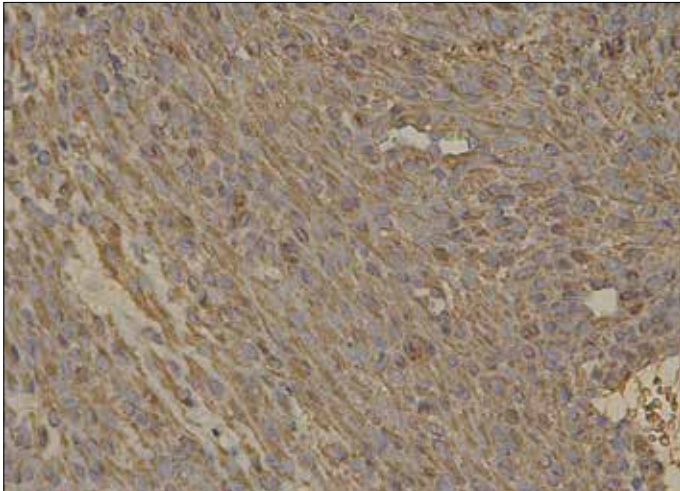
© Telif Hakkı 2018 Gaziosmanpaşa Taksim Eğitim ve Araştırma Hastanesi. Makale metnine www.jarem.org web sayfasından ulaşılabilir.

© Copyright 2018 by Gaziosmanpaşa Taksim Training and Research Hospital. Available on-line at www.jarem.org

DOI: 10.5152/jarem.2017.1305



Resim 1. Pleomorfizm, atipi, iri nükleol ve mitoz varlığı (H&E; x400)



Resim 2. İmmünohistokimyasal olarak uygulanan SMA ile sitoplazmik pozitif reaksiyon izlendi (H&E; x200)

tümörlerinde parmak dışı yerleşim seyrek ve ayak, ayak bileği, diz, kalça, uyluk, toraks, sakrum ve koksikte olgular bildirilmiştir (5, 9). Patella ön bölge yerleşimli glomus tümörü literatürde iki olgu ile bildirilmiştir (8). Bizim burada sunduğumuz olgu da nadir görülen patella lokalizasyonlu olup lokal nüks göstermiştir. Cerrahi sonrası lokal nüks genel itibarıyla %10 olarak bildirilmiş ve genellikle yetersiz eksizyona bağlanmıştır. Bizim olgumuzda cerrahi rezeksiyon tam gerçekleşmiştir. Rezeksiyon sonrası aynı lokalizasyonda granülasyon dokusu izlenmiştir. Ancak iki yıl sonraki başvurusunda hastanın aynı lokalizasyonlu nüks lezyonu mevcuttur. Yayınlarında Putti ve Tatò (8), patella önü yerleşimli glomus tümörü görülen iki olguda da lokal eksizyon sonrasında lokal nüks geliştiğini bildirmişler ve bu durumu kitlenin yetersiz eksizyonuna bağlamışlardır. Bu olguların aksine olgumuzda lokal eksizyon sonrası değil, geniş eksizyon uygulanmasına ve cerrahi sınırlarda tümör görülmemesine karşın nüks gelişmiştir. Folpe ve ark. (7) malign glomus tümörü için kriterleri şöyle tanımlamıştır: derin yerleşimli tümör, 2 cm üzerinde çap varlığı, atipik mitotik figürler ve mitotik aktivite ile beraber belirgin atipinin varlığı. Bu ka-

rakteristiklerin varlığı metastaz riski ile ilişkilendirilmiştir. Bizim burada sunduğumuz olguya ait mikroskopik incelemede de atipik mitoz varlığı, tümörü oluşturan hücrelerde atipi ve makroskopik olarak 2 cm'nin üzerindeki çap malignite kriterleri ile örtüşmektedir.

SONUÇ

Glomus tümörü nadiren de olsa parmak dışı bölgelerde gelişebilir; bu bölgelerdeki tutulumlarında tanı koymada güçlükler yaşatabilir ve açıklanamayan ağrı durumlarında tanıda glomus tümörünün ayırıcı tanıda değerlendirilmesi ve nüks açısından takibi gerekmektedir. İki cm üzeri tümörlerde, nükleer atipi ve atipik mitoz varlığında malign glomus tümörü ayırıcı tanıda akılda tutulmalı ve lokal nüks açısından daha sıkı takip edilmelidir. Bu tümörlerin metastaz potansiyellerinin olabileceği bilinmelidir.

Hasta Onamı: Sözlü hasta onamı bu çalışmaya katılan hastadan alınmıştır.

Hakem Değerlendirmesi: Dış bağımsız.

Yazar Katkıları: Fikir – E.K., A.A.İ.; Tasarım – E.K., F.A.A.; Denetleme – E.K.; Kaynaklar – Ö.G.; Veri Toplanması ve/veya İşlemesi – E.K.; Analiz ve/veya Yorum – N.E.; Literatür Taraması – Ö.G.; Yazıyı Yazan – E.K.; Eleştirel İnceleme – E.K.

Çıkar Çatışması: Yazarlar çıkar çatışması bildirmemişlerdir.

Finansal Destek: Yazarlar bu çalışma için finansal destek almadıklarını beyan etmişlerdir.

Informed Consent: Verbal informed consent was obtained from patient who participated in this case.

Peer-review: Externally peer-reviewed.

Author Contributions: Concept – E.K., A.A.İ.; Design – E.K., F.A.A.; Supervision – E.K.; Resources – Ö.G.; Data Collection and/or Processing – E.K.; Analysis and/or Interpretation – N.E.; Literature Search – Ö.G.; Writing Manuscript – E.K.; Critical Review – E.K.

Conflict of Interest: No conflict of interest was declared by the authors.

Financial Disclosure: The authors declared that this study has received no financial support.

KAYNAKLAR

1. Miettinen M, Paal E, Lasota J, Sobin H. Gastrointestinal glomus tumors: a clinicopathologic, immunohistochemical, and molecular genetic study of 32 cases. *Am J Surg Pathol* 2002; 26: 301-11.
2. Masson P. Le glomus neuro-myo-arteriel des regions tactiles et ses tumeurs. *Lyon Chi* 1924; 21: 257-80.
3. Folpe AL. Pericytic (perivascular) tumours. In: Fletcher CDM, Unni KK, Mertens E, editors. *Pathology and Genetics of Tumours of Soft Tissue and Bone*. Lyon, France: IARC Press; 2002. p.136-7.
4. Tabanlıoğlu D, Leblebicioğlu G, Boztepe G, Üzümcügil A, Erkin G, Ayhan M, et al. Glomus Tumor of Skin and Nail Bed: 3 Cases. *Türkiye Klinikleri J Dermatol* 2005; 15: 200-4.
5. Gençosmanoğlu R, İnçeoğlu R, Kurtkaya-Yapıcıer O. Glomangioma of the hip. *Dermatol Surg* 2003; 29: 1244-7.
6. Gould EW, Maniveland JC, Albores-Saavedra J. Locally infiltrative glomus tumors and glomangiosarcomas: a clinical, ultrastructural and immunohistochemical study. *Cancer* 1990; 65: 310-8.
7. Folpe AL, Fanburg-Smith JC, Miettinen M, Weiss SW. Atypical and malignant glomus tumors: analysis of 52 cases, with a proposal for the reclassification of the glomus tumors. *Am J Surg Pathol* 2001; 25: 1-12.
8. Putti E, Tatò FB. Two cases of glomus tumor localized in the right knee: removal and recurrence. *Chir Organi Mov* 1991; 76: 375-8.
9. Gonzales SB, Figueiras RG, Trujillo-Ariza MV, Carrera Alvarez JJ. Malignant Glomus Tumor of the Peritoneum: Case Report. *Korean J Radiol* 2014; 15: 61-5.