Görüntüleme Bulguları ile Çoklu Sistem Mesane Kanseri Metastaztazı

Multiple Systems Metastasis Bladder Cancer with Imaging Findings

Sermin Tok[1], Naime Altınkaya[1], Gül Nihal Nursal[2]

[1]Başkent Üniversitesi, Adana Uygulama ve Araştırma Merkezi, Radyoloji Bölümü, Adana, Türkiye
[2]Başkent Üniversitesi, Adana Uygulama ve Araştırma Merkezi, Nükleer Tıp Bölümü, Adana, Türkiye

Sayın Editör,

Derginizin, Nisan 2012 sayısında doi: 10.5152/jarem.2012.09 numaralı, Akın ve ark.ları (1) tarafından olgu sunumu başlığı altında sunulan 'Nadir Bir Olgu: Mesane Kanserinin Gluteal Kas Metastazı' başlıklı makalesini okumuş bulunmaktayız. Değerli makaleye katkısı olacağını düşündüğümüz, bir olguda mesane kanserinin çoklu organ metastazından bahsetmek istedik. Mesane kanseri en sık lenf nodları, akciğer, kemik, karaciğer, akciğer ve adrenal bezlere metastaz yapmaktadır (1, 2). Orbita ve pitüiter bez metastazları son derecede nadirdir. Literatürde mesane kanseri tanısından önce orbital metastaz bulgularıyla prezente olan olgular mevcuttur. Orbital metastazlar kötü prognoz göstergesi olarak kabul edilir. Ortalama sağ kalım süresi 3 ay olarak belirtilir (3). Pitutuier metastazlar klinikte genellikle nadir olup terminal dönem malignansisi olanlarda otopsilerde %1-25 arasında tespit edilmiştir. Pitutier bez metastazları genellikle meme ve akciğer kaynaklıdır. Mesaneden pitutier bez metastazı nadirdir. Olgular genellikle asemptomatik olup; diabetes insipidus ya da okulomotor sinir paralizisi görülebilir (4). Altmış dokuz yaşında erkek hasta, son 1 aydır aralıklı makroskopik hematuri, irritatif miksiyon şikayetleriyle başvurdu. Özgeçmişinde bir özellik yoktu. Mesanede üretelyal karsinom tespit edildi. Akciğer grafisinde sağ akciğerde kitlesel lezyon izlendi. Göz dibi muayenesinde sol gözde kızarıklık nedeniyle orbital manyetik rezonans (MR) tetkiki çekildi. Orbital MR'da solda glob içerisinde medialde glob dışına uzanım göstermeyen, T2 ağırlıklı serilerde hipointens, T1 ağırlıklı seride hafif hiperintens özellikte, kontrast tutulumu bulunan, diffüzyon ağırlıklı incelemede diffüzyonda kısıtlanan, en geniş yerinde yaklaşık 12 x 8 x 17 mm çapında kitle lezyonu izlendi (Resim 1). İncelenen kesitlerde sellada kitle izlenmesi üzerine hipofiz ve beyin MR tetkiki çekildi. Hipofiz MR tetkikinde sellar-suprasellar yerleşimli optik kiazmaya bası oluşturan, infindi bulumu kalınlaştıran, sfenoid sinüs içerisine uzanımı bulunan en geniş yerinde yaklaşık 27 x 33 mm çapında kitle lezyonu gözlenmiştir. Kitle bilateral internal karotis arterin kavernözal parçasına dayanmakta ve kavernöz sinüse

Resim 1. Orbital MR'da solda glob içerisinde medialde glob dışına uzanım göstermeyen kontrast tutulumu bulunan kitle lezyonu
MR: manyetik rezonans

Resim 2. Hipofiz MR tetkikinde sellar-suprasellar yerleşimli optik kiazmaya bası oluşturan, infindibulumu kalınlaştıran, sfenoid sinüs içerisine uzanımı kitle lezyonu. MR: manyetik rezonans

Yazışma Adresi / Address for Correspondence: Dr. Sermin Tok,
E-posta: sermintok@hotmail.com

Geliş Tarihi / Received Date: 10.08.2015 **Kabul Tarihi / Accepted Date:** 24.08.2015
© Telif Hakkı 2016 Gaziosmanpaşa Taksim Eğitim ve Araştırma Hastanesi. Makale metnine www.jarem.org web sayfasından ulaşılabilir.
© Copyright 2016 by Gaziosmanpaşa Taksim Training and Research Hospital. Available on-line at www.jarem.org
DOI: 10.5152/jarem.2015.893

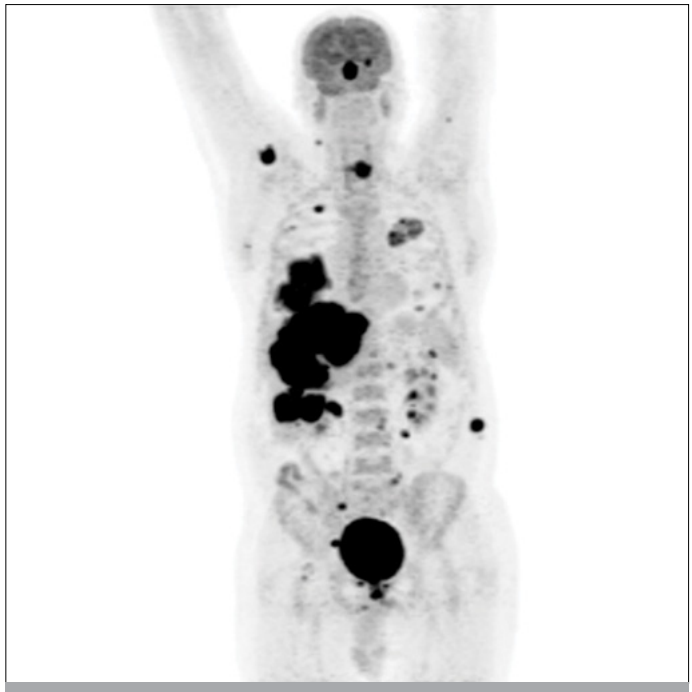

Resim 3. PET/BT tetkikinde sağ akciğerde çok sayıda, her iki akciğerde subplevral, sol orbitada, hipofizde, karaciğerde çok sayıda, sol sürrenal lojda, bilateral böbrek komşuluğunda yağ dokuda, bilateral anterior peridiyafragmatik alanda, özefagus alt uç anterior komşuluğunda, pankreas kuyruğu komşuluğunda, sağ eksternal iliyak bölgede, sağ skapulap osterioru ile sol karın duvarında kas yapılar arasında ve iskelet sisteminde yaygın hipermetabolik metastatik lezyonlar
PET/BT: pozitron emisyon tomografisi/bilgisayarlı tomografi

doğru uzanmaktadır (Resim 2). Beyin MR'da başka kitlesel lezyon saptanmadı. Biyopside mesane Ca metastazı verifiye edildi. Çekilen pozitron emisyon tomografisi/bilgisayarlı tomografi tetkikinde sağ akciğer alt lob süperior segmentte, sağ akciğer orta ve alt lob bronşları komşuluğunda, her iki akciğerde subplevral, sol orbitada, hipofizde, karaciğerde çok sayıda, sol sürrenallojda, bilateral böbrek komşuluğunda yağ dokuda, bilateral anterior peridiyafragmatik alanda, özefagus alt uç anterior komşuluğunda, pankreas kuyruğu komşuluğunda, sağ eksternal iliyak bölgede, sağ skapula posterioru ile sol karın duvarında kas yapılar arasında ve iskelet sisteminde yaygın hiper metabolik metastatik lezyonlar saptandı (Resim 3). Olgu 1 ay sonra ex oldu. Sonuç olarak mesane kanserinde çizgili kas yapıları, pitütuer bez ve orbita metastazı nadir olup pitutier bez metastazları klinik bulgu vermeyebilir. Bu metaztazlar kötü prognoz göstergesidir.

KAYNAKLAR

1. Akın Y, Birkan Z, Başara I, Bozkurt A, Nuhoğlu B. Nadir bir olgu: mesane kanserinin gluteal kas metastazı. JAREM 2012; 2: 27-8. [CrossRef]
2. Wettach GR, Steele EA. Urothelial Cell Carcinoma of the bladder presenting as orbital metastasis. Arch Pathol Lab Med 2008; 132: 1224.
3. SooHoo JR, Gonzalez OM, Slomos VJ, Durairaj VD. Urothelial carcinoma with orbital metastasis. Urology 2012; 80: 4. [CrossRef]
4. Furuta S, Hatakeyama T, Zenke T, Fukumoto S. Pituitary metastasis from carcinoma of the urinary bladder mimicking pituitary apoplexy. Neurol Med Chir 1999; 39: 165-8. [CrossRef]