



Kronik Pelvik Ağrı Ayırıcı Tanısında Pelvik Venöz Konjesyon

Pelvic Venous Congestion in the Differential Diagnosis of Chronic Pelvic Pain

Elif Evrim Ekin, Hülya Kurtul Yıldız

Sağlık Bilimleri Üniversitesi Gaziosmanpaşa Taksim Eğitim ve Araştırma Hastanesi, Radyoloji Kliniği, İstanbul, Türkiye

Cite this article as: Ekin EE, Kurtul Yıldız H. Pelvic Venous Congestion in the Differential Diagnosis of Chronic Pelvic Pain. JAREM 2017; 7: 70-3.

ÖZ

Amaç: Kronik pelvik ağrılı hastalarda pelvik venöz konjesyon (PVK) sıklığını araştırmak.

Yöntemler: Retrospektif çalışmamızda, kronik pelvik ağrı nedeni ile sakroiliak eklem manyetik rezonans görüntüleme (MRG) veya pelvik MRG incelemesi yapılan sıralı 171 hasta pelvik venöz konjesyon yönünden değerlendirilmiştir. Parauterin-periprostatik alanda çapı 6 mm ve daha geniş variköz venöz yapılar saptanması pelvik venöz konjesyon olarak kabul edildi. Anlamlılık sınırı $p < 0,05$ ve çift yönlü olarak alındı.

Bulgular: Tüm hastalar göz önüne alındığında 45 (%26,3) hastada PVK saptandı. PVK görülme sıklığı kadınlarda %31,8, erkeklerde %16,4 olarak hesaplandı. Pelvik venöz konjesyon kadınlarda, erkeklerle göre daha sık izlenmektedir ($p=0,044$ Ki-kare testi). PVK saptanan hastalarda medyan yaş 35 (19-63) idi.

Sonuç: Pelvik venöz konjesyon yalnızca kadınlarda değil, erkeklerde de sık saptanan bir patolojidir. Kronik pelvik ağrısı bulunan hastalarda ayırıcı tanıda her zaman akılda tutulmalıdır.

Anahtar kelimeler: Pelvik venöz konjesyon, kronik pelvik ağrı, disparoni

ABSTRACT

Objective: To investigate the frequency of pelvic venous congestion (PVC) in patients with chronic pelvic pain.

Methods: In this retrospective study, 171 consecutive patients who underwent sacroiliac magnetic resonance imaging (MRI) or hip MRI for chronic pelvic pain were evaluated in terms of PVC. The presence of parauterine and/or periprostatic varicose veins with diameters of ≥ 6 mm was accepted as PVC. The two-tailed significance level was adjusted to $p < 0.05$.

Results: Of 171 patients, PVC was found in 45 (26.3%). The frequency of PVC was estimated to be 31.8% in women and 16.4% in men. PVC is more common in women than in men ($p=0.044$; chi-square test). The median age was 35 (19-63) years in patients with PVC.

Conclusion: PVC is a frequent pathology that is detected in women and men. PVC should always be considered in the differential diagnosis of chronic pelvic pain.

Keywords: Pelvic venous congestion, chronic pelvic pain, disparonia

GİRİŞ

Pelvik venöz konjesyon (PVK) sendromu, multipar premenapozal kadınlarda genişlemiş pelvik variköz venler olarak tanımlanmıştır. PVK, kronik pelvik ağrı ile ilişkilendirilmektedir (1). Pelvik venöz drenaj; internal iliak ven, ovarian ven-testiküler ven ve süperior rektal ven arasında zengin bir anastomoz ağı sahiptir. PVK'da en sık sol ovarian ven ile sağ internal iliak ven etkilenir. Kombine reflü, tek bir pelvik ven reflüsünden daha sık izlenir (2, 3). Bu zengin anastomoz ağ nedeni ile zaman zaman ovarian ve parauterin variköz venler bacakta safenöz ven varisleri ile de ilişkili olabilmektedir (4).

Postural değişiklik veya yürüme ile artabilen tek taraflı künt pelvik ağrı, disparoni, postkoital ağrı şeklinde kendini gösterir. Perine veya uyluk üst kesiminde atipik varis varlığı diğer bir bulgu olabilir. PVK tanısı sıklıkla ön tanı olarak düşünülmemektedir ve ayırıcı

tanıda akılda tutulmadığı zaman PVK tanısını koymak zordur (5). Tanıda ultrasonografi (US), renkli Doppler ultrasonografi, manyetik rezonans görüntüleme (MRG) ve altın standart olarak kabul edilen selektif venografi kullanılmaktadır.

Bu çalışmada amacımız, romatolojik hastalıklar, mekanik bel ağrısı, kalça eklem patolojileri, ürogenital hastalıklar gibi geniş hastalık yelpazesini barındıran kronik pelvik ağrıda PVK sıklığını saptamaktır. Son yıllarda, tanıya gidilemeyen kronik pelvik ağrılı kadın hastalarda PVK, ayırıcı tanıda incelenmeye başlanmıştır. Çalışmamızda, kronik pelvik ağrılı erkeklerde de benzer venöz anatomik sistem bulunması nedeni ile PVK saptanabileceği düşünüldüğü için, erkek hastalar da araştırmaya dahil edilmiştir. Araştırmamız 6 aydan uzun süreli kronik pelvik ağrı nedeni ile pelvik MRG ve sakroiliak eklem MRG çekilmiş hastalarda yapılmıştır.



YÖNTEMLER

Doksan dört sayılı 14.01.2015 tarihli hastanemiz etik kurul onayı sonrası Şubat 2015-Ağustos 2015 tarihleri arasında radyoloji bölümünde kronik pelvik ağrı nedeni ile pelvik MRG ve sakroiliak eklem MRG yapılan sıralı 191 hasta retrospektif olarak incelenmiştir. 20 hasta sakroiliak eklem incelemesinde parauterin-periprostatik alanın yeterince görüntülenememesi nedeni ile çalışmaya dahil edilmemiştir. Araştırmaya toplamda 171 hasta alınmıştır.

MRG çekim tekniği

Tüm incelemeler 1,5 T MR (Signa HDxt; GE, USA) cihazında ve tüm vücut yüzey sargısı kullanılarak yapıldı.

Sakroiliak eklem MRG tekniği: Aksiyal T1A FSE (repetition time [TR]: 520 msec., echo time [TE]: 15 msec., matriks: 320x256, FOV: 220x220mm, NEX:2, FA:90°, kesit kalınlığı:4mm). Koronal T1A FSE (repetition time [TR]: 420 msec., echo time [TE]:15 msec., matriks: 350x192, FOV:220x220mm, NEX:2, FA: 90°, kesit kalınlığı: 4mm). Aksiyal T2A FSE-fatsat (repetition time [TR]: 4500 msec., echo time [TE]: 82 msec., matriks: 320x224, FOV: 220x220mm, NEX:2, kesit kalınlığı:4mm). Koronal STIR (repetition time [TR]: 4020 msec., echo time [TE]: 54 msec., matriks: 288x224, FOV: 220x220mm, NEX: 2, kesit kalınlığı: 4mm).

Pelvik MRG tekniği: Aksiyal T1A FSE (repetition time [TR]: 780 msec., echo time [TE]: 8 msec., matriks: 320x224, FOV:400x400mm, NEX: 2, FA: 90°, kesit kalınlığı: 4mm). Koronal T1A FSE (repetition time [TR]: 680 msec., echo time [TE]: 8 msec., matriks: 320x192, FOV: 360x360mm, NEX: 2, FA:90°, kesit kalınlığı: 4mm). Aksiyal PD fat-sat (repetition time [TR]: 2880 msec., echo time [TE]: 39 msec., matriks: 320x224, FOV: 380x380mm, NEX: 2, kesit kalınlığı:4mm). Koronal PD fat-sat (repetition time [TR]: 2060 msec., echo time [TE]: 39 msec., matriks: 320x256, FOV: 360x360mm, NEX: 2, kesit kalınlığı: 4mm).

Hasta Değerlendirmesi

Çalışmaya dahil edilen hastalar sakroileit, kalça eklem patolojisi ve PVK yönünden değerlendirilmiştir. Sakroileit tanısı için "Assessment of Spondyloarthritis International Society" (ASAS) tanı kriterleri kullanılmıştır (6). Kadın hastalarda PVK tanısı kriteri olarak, over ve uterus çevresinde dıştan dışa ölçümü 6mm ve daha geniş çapta yaygın variköz dilate ven varlığı kabul edilmiştir (7). Erkek hastalarda da benzer şekilde, periprostatik alanda dıştan dışa ölçümü 6mm ve daha geniş çapta yaygın variköz dilate ven varlığı PVK olarak kabul edilmiştir.

İstatistiksel Analiz

Normallik denetimi Shapiro Wilk ve tek örneklem Kolmogorov Smirnov testleri, histogram, Q-Q plot ve box plot grafikleri çizilerek yapıldı. Veriler mean±SS, medyan, minimum, maksimum, frekans ve yüzde şeklinde verildi. İki grup arasındaki değişkenler Mann Whitney U testi ile analiz edildi. Nominal değişkenler Fisher kesin olasılık ve Yates düzeltilmeli ki-kare testleri ile değerlendirildi. Anlamlılık sınırı p<0,05 ve çift yönlü olarak alındı. Analizler NCSS 10 programda yapıldı.

BULGULAR

Yüz on (%64,3) kadın, 61 (35,7) erkek hasta olmak üzere toplam 171 hastanın pelvik MRG ve sakroiliak eklem MRG tetkiki retrospektif olarak incelendi. Tüm hastalarda medyan yaş 33 (12-63) idi.

Tablo 1. Pelvik venöz konjesyon (PVK) cinsiyet dağılımı

Cinsiyet	PVK yok	PVK var	Toplam
Kadın	75 (%68,2)	35 (%31,8)	110
Erkek	51 (%83,6)	10 (%16,4)	61
Toplam	126 (%73,7)	45 (%26,3)	171

PVK: pelvik venöz konjesyon

Tablo 2. Sakroileit cinsiyet dağılımı

Cinsiyet	Sİ yok	Şüpheli bulgular	Sİ tanısı
Kadın	94 (%85,5)	9 (%8,2)	7 (%6,4)
Erkek	52 (%85,2)	3 (%4,9)	6 (%9,8)
Toplam	146 (%85,4)	12 (%7)	13 (%7,6)

Sİ: sakroileit

Pelvik venöz konjesyon açısından incelendiğinde; 126 (%73,7) hastada saptanmazken, 45 (%26,3) hastada PVK saptandı. PVK görülme sıklığı kadınlarda 35 (%31,8), erkeklerde 10 (%16,4) olarak hesaplandı (Tablo 1). Pelvik venöz konjesyon kadınlarda erkeklere göre daha sık bulundu (p=0,044 Ki-kare testi). PVK saptanmayan hastalarda medyan yaş 32,5 (12-63) iken, PVK saptanan hastalarda medyan yaş 35 (19-63) idi. Pelvik venöz konjesyonu olan ve olmayan hastalarda hasta yaşları benzer bulundu (p=0,393 Mann-Whitney U test). Ancak cinsiyet faktörü göz önüne alındığında PVK saptanan hastalarda; kadınlarda medyan yaş 35 (22-63), erkeklerde medyan yaş 24 (19-42) idi. Her iki cins arasında PVK görülme yaşı istatistiksel olarak anlamlıydı (p=0,03).

Pelvik venöz konjesyon saptanan kadın hastaların (35 olgu) doğum öyküsü değerlendirildiğinde; 3 hasta doğum yapmamıştı, diğer hastalarda en az 1, en çok 6 doğum öyküsü vardı. Doğum yapmamış 24 yaşında PVK saptanan bir hastada koksarji ve buna bağlı koksiks çevresinde inflamasyon, özellikle sol internal iliak ven dalında variköz genişleme saptandı ve bu durum BT venografi ile doğrulandı.

Sakroileit açısından incelendiğinde; 12 hastada sakroileit açısından düşük şüpheli bulgular mevcut iken 13 hastada sakroileit bulguları mevcuttu. Kalan 146 hastada sakroileit saptanmadı. Sakroileit açısından cinsiyet dağılımı benzer bulundu (p=0,63 Fisher kesin olasılık testi) (Tablo 2).

Toplam 20 hastada yapılan pelvik MRG'de kalça eklem patolojisi açısından değerlendirmede; 3 hastada hafif derecede tek taraflı koksartroz, 1 hastada yaygın bilateral koksartroz saptandı. Diğer 14 hastada kalça eklemleri normal olarak değerlendirildi.

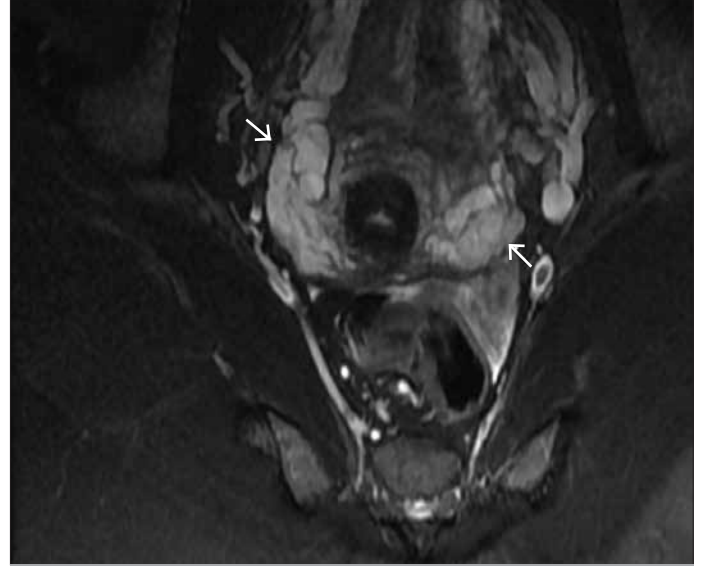Tüm hastalar değerlendirildiğinde; sakroileit ve kalça eklem patolojisi saptanmayan 37 (%21,6) hastada PVK saptandı. Şüpheli sakroileit bulguları ve hafif derecede koksartroz bulunan 3 hastada PVK izlenirken hem sakroileit hem PVK tanısı almış 3 hasta vardı. Bir hastada yalnızca koksartroz saptandı. Ayrıca kadın hastaların hiçbirinde over kitlesi veya 20 mm'den büyük over kisti izlenmedi, 6 hastada 3 cm'den küçük miyom saptandı. 8 hastada fizyolojik sınırlarda pelvik serbest sıvı izlendi.

TARTIŞMA

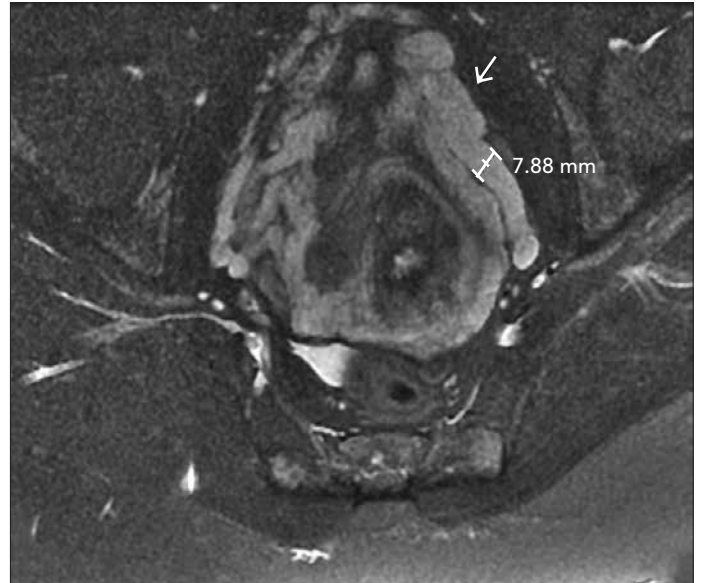
Pelvik venöz konjesyon sendromu sıklıkla bel ağrısı, kalça eklemi ağrısı, sakroileit ve diğer genitouriner nedenli ağrılarla karışan kronik künt pelvik ağrı ile ortaya çıkar. Kronik pelvik ağrı nedeni ile incelenen hastalarda PVK sıklığı göz önünde tutulmalı ve ayırıcı tanıya alınmalıdır (8). Aksi halde tanısız algoritmaya alınmayan PVK, US, MRG gibi tetkiklerde kolayca gözden kaçabilmektedir. Çalışmayı yaparken, kronik pelvik ağrılı hastalarda pelvik MRG ve sakroiliak eklem MRG tetkikleri yapılan hastaları seçmemizin nedeni, benzer şikayetlere sahip bu hastalarda geniş görüntüleme alanı (field of view=FOV) ile parauterin bölgenin ayrıntılı olarak değerlendirilebilmesidir. Literatürde pelvik varis sıklığı tüm kadınlarda %10 olarak belirtilmiş olup bu hastaların %50'sinde PVK sendromu geliştiği bildirilmiştir (7, 9). Başka bir deyişle, venöz varikozite her zaman kronik pelvik ağrıya yol açmaz (7). Park ve ark. (7) vaka-kontrol çalışmalarında sol ovarian ven çapını 31 hastanın 28'inde (%90,3) 5 mm'den geniş bulurken, 35 kişilik kontrol grubunda ise 16 olguda (%45) 5 mm'den geniş bulmuşlardı. Ancak bu sağlıklı 16 hastanın sadece dördünde varikozite saptadılar. Over ven çapı için sınırı 6 mm aldıklarında ise pozitif öngörü değerinin %83,3 olduğunu belirttiler. Bu çalışmadan yola çıkarak biz çalışmamızda parauterin ven çapı alt sınırını 6 mm olarak belirledik (Resim 1, 2). Literatürde PVK sıklıkla kadınlarda araştırılmıştır ve kadınlarda kronik pelvik ağrı ile ilişkilendirilmiştir. Benzer venöz anatomik yapıya sahip olmaları nedeni ile çalışmamıza erkek hastaları da ekledik. Araştırmamız sonucunda kronik pelvik ağrı yakınması olan kadınlarda %31,8, erkeklerde %16,4 PVK bulunmuştur; PVK kadınlarda daha sık izlenmektedir ($p=0,044$). Benzer anatomik yapıya sahip iki cinste bu farklılık, gebelik ile ilişkili hipotezleri desteklemektedir. PVK'nin sıklıkla premenopozal multipar kadınlarda bulunmasında en sık vurgulanan hipotez, gebelik sürecinde ovarian-uterin vendeki vasküler kapasitenin normal değerlerin 60 katına çıkmasıdır (7). Aşırı artmış venöz yük sebebiyle venöz yetersizlik ve varikozitenin geliştiği düşünülmektedir. Gebelikte diğer bir tetikleyici ise internal iliak ven üzerinde artmış uterin basıdır. Çalışmamızda, PVK kadınlarda daha sık izlenmekle birlikte erkeklerde de %16,4 oranında saptanmıştır (Resim 3, 4). Bu oran, bildiğimiz kadarıyla, literatürde ilk kez belirtilmektedir. Kronik pelvik ağrısı bulunan erkek hastalarda ayırıcı tanıda pelvik venöz konjesyon varlığında araştırılmasını önermekteyiz. Periprostatik ve perivezikal genişlemiş variköz venlerin bu bölgede inflamasyon artışına ikincil alt üriner sistem semptomlarına yol açabileceğini düşünmekteyiz. Literatürde alt üriner sistem semptomları ile inflamasyon ilişkisini inceleyen araştırmalar mevcuttur (10). Erkeklerde kronik pelvik ağrıda PVK'nin geniş serilerde araştırılması faydalı olacaktır.

Çalışmamızda, kadınlarda PVK görülme yaşı ortalama 35 olup literatür ile uyumlu bulunmuştur (7). Kadınlarda PVK saptanan en genç hasta 22 yaşında olup iki doğum öyküsü vardı. En yaşlı kadın hasta 63 yaşında olup 4 doğum öyküsü mevcuttu ve perimenopozal dönemdeydi. 3 kadın hasta hiç doğum yapmamıştı. Erkeklerde PVK daha genç yaşlarda görülmekteydi. Ancak, incelenen popülasyonda kadın ve erkek hastalarda yaş uyumu aranmadığından bu bulgunun güvenilir olmayabileceğini düşünmekteyiz.

Pelvik venöz konjesyon günlük klinik uygulamada ne kadar kendine yer buluyor? Kronik pelvik ağrısı olan hastalarda ayırıcı tanıda ne sıklıkta düşünülüyor ve araştırılıyor? Çalışmamızda önemli bir nokta, tümü sakroileit veya kalça eklem patolojisi düşünülen hastaların %21,6'sında tek bulgu pelvik variköz genişlemelerdi.



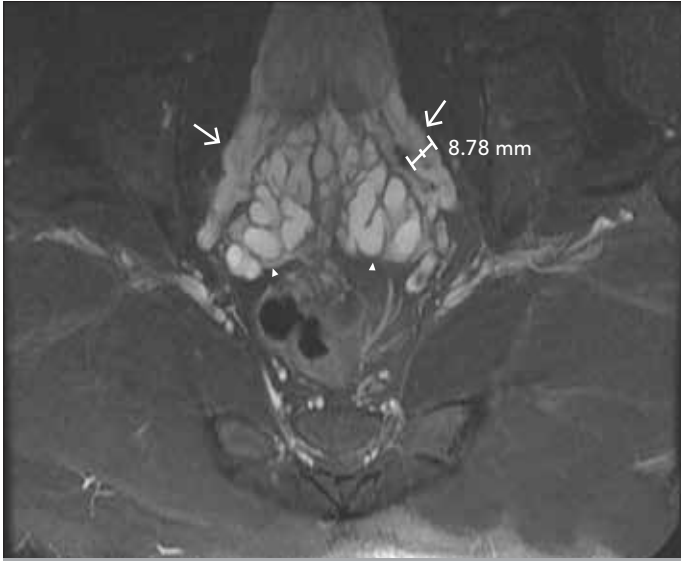
Resim 1. 34 yaşında 4 doğumu olan kadın hastada aksiyal T2-A FSE yağ baskılı kesit. Parauterin alanda bilateral yaygın geniş variköz pakeler izlenmektedir.



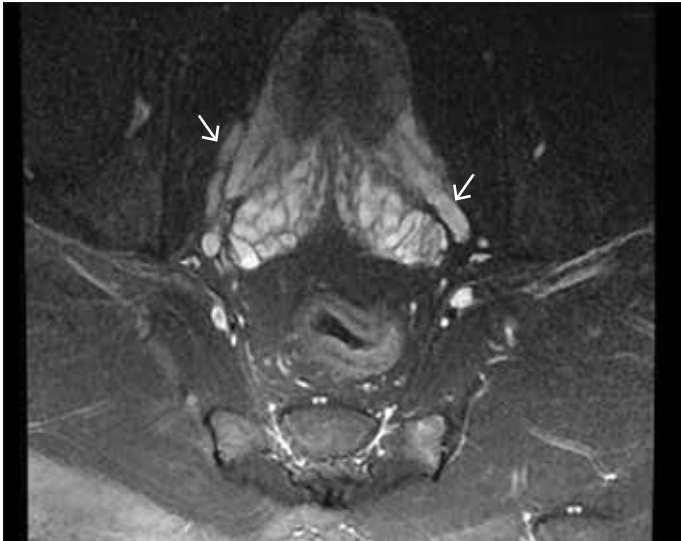
Resim 2. 32 yaşında 2 doğumu olan kadın hastada aksiyal T2-A FSE yağ baskılı kesit. Parauterin alanda solda daha yaygın olmak üzere bilateral geniş variköz pakeler izlenmektedir.

Hastalarımızın %17'sinde sakroileit bulguları veya şüphesi vardı, sadece 1 hastada ileri derecede koksartroz saptanmıştı. PVK'nin, kronik pelvik ağrı ayırıcı tanısına alınmasını ve olguların bu yönden de araştırılması gerektiğini düşünmekteyiz.

Kısıtlılıklarımız; PVK her zaman pelvik ağrı ile birlikte değildir. Bu retrospektif çalışmada hastalarımızın pelvik ağrısının tek sebebinin PVK olduğunu söylemek tam olarak mümkün değildir. Ancak çalışmamızda asemptomatik genişlemeleri daha büyük oranda dışlayabilmek için variköz çap genişliğini pek çok çalışmada bildirilen 5mm yerine 6mm olarak belirledik. Diğer bir kısıtlılık ise PVK tanısında altın standart selektif venografi olarak kabul edilmesine rağmen olgularımıza bu yöntem uygulanmamıştır. Ancak son yıl-



Resim 3. 25 yaşında erkek hastada aksiyal T2-A FSE yağ baskılı kesit. Prostat ve seminal veziküller çevresinde bilateral yaygın geniş variköz pakeler izlenmektedir (uzun oklar). Ayrıca, seminal vezikül kanallarında genişleme (ok başı).



Resim 4. 21 yaşında erkek hastada aksiyal T2-A FSE yağ baskılı kesit. Prostat ve seminal veziküller çevresinde bilateral genişlemiş variköz venler izlenmektedir.

larda venöz görüntüleme pek çok çalışmada noninvazif olması ve radyasyon içermemesi nedeni ile yüksek tanı doğruluğuna sahip olduğu kabul gören MRG kullanımı önerilmektedir.

SONUÇ

Pelvik venöz konjesyon yalnızca kadınlarda değil, erkeklerde de sık saptanan bir patolojidir. Kronik pelvik ağrısı bulunan hastalarda ayrıca tanıda PVK'de bulundurulmalıdır.

Etik Komite Onayı: Bu çalışma için etik komite onayı Sağlık Bilimleri Üniversitesi Gaziosmanpaşa Taksim Eğitim ve Araştırma Hastanesi Etik Komitesi'nden alınmıştır.

Hasta Onamı: Çalışmanın retrospektif tasarımından dolayı hasta onamı alınmamıştır.

Hakem Değerlendirmesi: Dış bağımsız.

Yazar Katkıları: Concept – E.E.E., H.K.Y.; Design – E.E.E., H.K.Y.; Supervision – E.E.E., H.K.Y.; Resources – E.E.E.; Data Collection and/or Processing – E.E.E.; Analysis and/or Interpretation – E.E.E., H.K.Y.; Literature Search – E.E.E.; Writing Manuscript – E.E.E.; Critical Review – E.E.E., H.K.Y.

Teşekkür: İstatistik değerlendirmesi için Sevim Purisa'ya teşekkür ederiz.

Çıkar Çatışması: Yazarlar çıkar çatışması bildirmemişlerdir.

Finansal Destek: Yazarlar bu çalışma için finansal destek almadıklarını beyan etmişlerdir.

Ethics Committee Approval: Ethics committee approval was received for this study from the ethics committee of University of Health Sciences Gaziosmanpaşa Taksim Training and Research Hospital.

Informed Consent: Informed consent was not obtained because the study is retrospective.

Peer-review: Externally peer-reviewed.

Author Contributions: Concept – E.E.E., H.K.Y.; Design – E.E.E., H.K.Y.; Supervision – E.E.E., H.K.Y.; Resources – E.E.E.; Data Collection and/or Processing – E.E.E.; Analysis and/or Interpretation – E.E.E., H.K.Y.; Literature Search – E.E.E.; Writing Manuscript – E.E.E.; Critical Review – E.E.E., H.K.Y.

Acknowledgements: Thanks to Sevim Purisa for statistical evaluation.

Conflict of Interest: No conflict of interest was declared by the authors.

Financial Disclosure: The authors declared that this study has received no financial support.

KAYNAKLAR

1. Beard RW, Highman JH, Pearce S Reginald PW. Diagnosis of pelvic varicosities in women with chronic pelvic pain. *Lancet* 1984; 2: 946-49. [CrossRef]
2. Ascianto G, Ascianto KC, Mumme A, Geier B. Pelvic Venous Incompetence: Reflux patterns and treatment results. *Eur J Vasc Endovasc Surg* 2009; 38: 381-6. [CrossRef]
3. Geier B, Barbera L, Mumme A, Köster O, Marpea B, Kaminsky C, et al. Reflux patterns in the ovarian and hypogastric veins in patients with varicose veins and signs of pelvic venous incompetence. *Chir Ital* 2007; 59: 481-8.
4. Gültaşlı NZ, Kurt A, İpek A, Gümüş M, Yazıcıoğlu KR, Dilmen G, et al. The relation between pelvic varicose veins, chronic pelvic pain and lower extremity venous insufficiency in women. *Diagn Interv Radiol* 2006; 12: 34-8.
5. Phillips D, Deipolyi AR, Hesketh RL, Midia M, Oklu R. Pelvic congestion syndrome: etiology of pain, diagnosis, and clinical management. *J Vasc Interv Radiol* 2014; 25: 725-33. [CrossRef]
6. Rudwaleit M, Jurik AG, Hermann KG, Landewé R, van der Heijde D, Baraliakos X, et al. Defining active sacroiliitis on magnetic resonance imaging (MRI) for classification of axial spondyloarthritis: a consensual approach by the ASAS/OMERACT MRI group. *Ann Rheum Dis* 2009; 68: 1520-7. [CrossRef]
7. Park SJ, Lim JW, Ko YT, Lee DH, Yoon Y, Oh JH, et al. Diagnosis of Pelvic Congestion Syndrome Using Transabdominal and Transvaginal Sonography. *Am J Roentgenol* 2004; 182: 683-8. [CrossRef]
8. Borghi C, Dell'Atti L. Pelvic congestion syndrome: the current state of the literature. *Arch Gynecol Obstet* 2016; 293: 291-301. [CrossRef]
9. Giacchetto C, Cotroneo GB, Marincolo F. Ovarian varicocele: ultrasonic and phlebographic evaluation. *J Clin Ultrasound* 1990; 18: 551-5. [CrossRef]
10. Ayyıldız SN, Ayyıldız A, Benli E, Çırakoğlu A. Erkeklerde Alt Üriner Sistem Semptomları ile C-reaktif Protein Arasında İlişki Var mı? Kesitsel Bir Çalışma. *Jarem* 2016; 6: 105-9. [CrossRef]